Manifestaciones cutáneas de COVID-19

Minia Campos

Hospital Infantil Gregorio Marañón

Al principio…

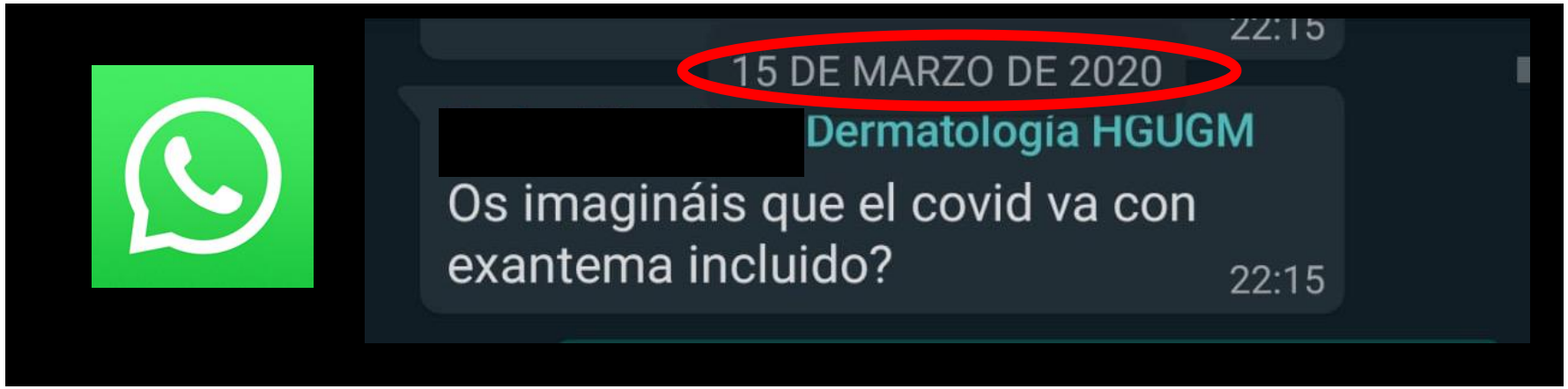

Primeras publicaciones: dermatitis de contacto

NCBI Resources How To

PubMed.gov
US National Library of Medicine
National Institutes of Health

PubMed | covid skin

Create RSS Create alert Advanced

66. **Skin** damage among health care workers managing coronavirus disease-2019.
Lan J, Song Z, Miao X, Li H, Li Y, Dong L, Yang J, An X, Zhang Y, Yang L, Zhou N, Yang L, Li J, Cao J, Wang J, Tao J.
J Am Acad Dermatol. 2020 May;82(5):1215-1216. doi: 10.1016/j.jaad.2020.03.014. Epub 2020 Mar 18. No abstract available.
PMID: 32171808
Similar articles

67. Occupational **skin** disease among health care workers during the coronavirus (**COVID**-19) epidemic.
Elston DM.
J Am Acad Dermatol. 2020 May;82(5):1085-1086. doi: 10.1016/j.jaad.2020.03.012. Epub 2020 Mar 18. No abstract available.
PMID: 32171807 Free PMC Article
Similar articles

68. Consensus of Chinese experts on protection of **skin** and mucous membrane barrier for health-care workers fighting against coronavirus disease 2019.
Yan Y, Chen H, Chen L, Cheng B, Diao P, Dong L, Gao X, Gu H, He L, Ji C, Jin H, Lai W, Lei T, Li L, Li L, Li R, Liu D, Liu W, Lu Q, Shi Y, Song J, Tao J, Wang B, Wang G, Wu Y, Xiang L, Xie J, Xu J, Yao Z, Zhang F, Zhang J, Zhong S, Li H, Li H.
Dermatol Ther. 2020 Mar 13:e13310. doi: 10.1111/dth.13310. [Epub ahead of print]
PMID: 32170800
Similar articles

COVID-19 en China

- Series de casos sin apenas referencias a enfermedad cutánea
- SARS-COV2
  - Series de pacientes en China
    - N=1099 : sólo 2 pacientes con rash (0.2%)
    - N=1378: sólo 3 pacientes con rash (0.2%)

The NEW ENGLAND JOURNAL of MEDICINE

ORIGINAL ARTICLE

Clinical Characteristics of Coronavirus Disease 2019 in China

W. Guan, Z. Ni, Yu Hu, W. Liang, C. Ou, J. He, L. Liu, H. Shan, C. Lei, D.S.C. Hui, B. Du, L. Li, G. Zeng, K.-Y. Yuen, R. Chen, C. Tang, T. Wang, P. Chen, J. Xiang, S. Li, Jin-lin Wang, Z. Liang, Y. Peng, L. Wei, Y. Liu, Ya-hua Hu, P. Peng, Jian-ming Wang, J. Liu, Z. Chen, G. Li, Z. Zheng, S. Qiu, J. Luo, C. Ye, S. Zhu, and N. Zhong, for the China Medical Treatment Expert Group for Covid-19*

COVID-19 en Italia

JEADV
Journal of The European Academy of Dermatology and Venereology
EADV

LETTER TO EDITOR | Free Access

Cutaneous manifestations in COVID-19: a first perspective

S. Recalcati

First published:26 March 2020 | https://doi.org/10.1111/jdv.16387 | Citations: 4

Corresponding author: Dr. Sebastiano RecalcatiDepartment of Dermatology, ASTT Lecco, Alessandro Manzoni Hospital, Lecco, Italy.via dell'Eremo 9/11, 23900 Lecco, Italye-mail: sebastianorecalcati@gmail.com

- Primer estudio que describe una alta prevalencia de afectación cutánea:
  - 18/88 pacientes (20.4%) presentan lesiones cutáneas:
    - exantema, urticaria, lesiones vesiculosas

COVID-19 can present with a rash and be mistaken for dengue

Reply to "COVID-19 can present with a rash and be mistaken for dengue": Petechial rash in a patient with COVID-19 infection

LETTER TO EDITOR | Free Access

Cutaneous manifestations in COVID-19: a new contribution

Andrea Estébanez, Leticia Pérez-Santiago, Esmeralda Silva, Santiago Guillen-Climent, Alejandro García-Vázquez, M. Dolores Ramón

Urticarial eruption in COVID-19 infection

D. Henry, M. Ackerman, E. Sancelme, A. Finon, E. Esteve

Manifestaciones cutáneas en COVID-19

una primera perspectiva

EADV European Academy of Dermatology and Venereology

desliza

Wuhan - China
Dic 2019

Italia
Hospital Lecco, Lombardia

ESTUDIO:
148 casos COVID-19 (+)

se excluyeron 60x

Muestra: 88px

18 con clínica en piel (20,4 %)

EADV European Academy of Dermatology and Venereology

desliza

18 con clínica en piel (20,4 %)

- 14 Rash eritematoso
- 3 Ulticaria generalizada
- 1 Erupción Variceliforme

✓ Tronco
✓ Poco o escaso prurito
✓ Sin relación con severidad

EADV European Academy of Dermatology and Venereology

desliza

ACUTE ACRO-ISCHEMIA IN THE CHILD AT THE TIME OF COVID-19

Keywords Vasculitis, COVID-19, epidemic, child.

Mazzotta F., Troccoli T.
Dermatologia Pediatrica, Bari

Fig. 1

Fig. 2

Fig. 3

Fig. 4

Fig. 5

Pablo L Ortiz Romero @drpa... · 6 abr.

Otra consulta de #teledermatología. Varón joven, con contacto estrecho con paciente #COVID19 , mínima tos, no fiebre. Colegas internacionales están viendo casos similares con #coronavirus confirmado. #dermatología.

105 845 1,3 mil

Consejo General de Colegios Oficiales de Podólogos de España

Madrid, 9 de abril de 2020

NOTA DE PRENSA

Los podólogos abren un registro de casos compatibles con la COVID-19 a partir de erupciones detectadas en pies de niños y adolescentes

El Consejo General de Colegios Oficiales de Podólogos establece un protocolo de actuación para sus 7.500 colegiados para detectar estos casos y evitar un alarmismo infundado en la población.

11:18 #JuevESPsanto
DIRECTO
QUÉDATE EN CASA
Pablo L Ortiz Romero
@drpabloortiz
Otra consulta de #teledermatología. Varón joven, con contacto estrecho con paciente #COVID19 , mínima tos, no fiebre. Colegas internacionales están viendo casos similares con #coronavirus confirmado. #dermatología.
CRISTINA GALVÁN
DERMATÓLOGA
ESP
DERMATÓLOGOS ESTUDIAN SI INFECTADOS ASINTOMÁTICOS PRESENTAN LESIONES EN LA PIEL
SHOT ON MI 9T PRO
AI TRIPLE CAMERA

11:21 #FinHibernaciónESP
DIRECTO MADRID
QUÉDATE EN CASA
WHATSAPP ESPEJO: +34 660 188 442
FIN DE LA HIBERNACIÓN
ESP
"SI EL PACIENTE NO TIENE SÍNTOMAS, HAY QUE TENER PRUDENCIA"

Characterization of acute acro-ischemic lesions in non-hospitalized patients: a case series of 132 patients during the COVID-19 outbreak

D. Fernandez-Nieto, MD, J. Jimenez-Cauhe, MD, A. Suarez-Valle, MD, O.M. Moreno-Arrones, MD, PhD, D. Saceda-Corralo, MD, PhD, A. Arana-Raja, MD, D. Ortega-Quijano, MD

Chilblains are a common cutaneous finding during the COVID-19 pandemic: a retrospective nationwide study from France

Adèle de Masson, MD PhD, Jean-David Bouaziz, MD PhD, Luc Sulimovic, MD, Charles Cassius, MD, Marie Jachiet, MD, Marius-Anton Ionescu, MD, Michel Rybojad, MD, Martine Bagot, MD PhD, Tu-Anh Duong, MD PhD, on behalf of the SNDV (French Union of Dermatologists-Venereologists)

Lesions pernióticas y acrales en España durante el confinamiento por COVID: análisis retrospectivo de 12 casos

J Romaní E Baselga O Mitjà N Riera-Martí P Garbayo A Vicente M Casals V Fumadó C Fortuny S Calzado

JEADV
Journal of The European Academy of Dermatology and Venereology

LETTER TO EDITOR | Free Access

Chilblain-like lesions during COVID-19 epidemic: a preliminary study on 63 patients

Vincenzo Piccolo, Iria Neri, Cesare Filippeschi, Teresa Oranges, Giuseppe Argenziano, Vincenzo Claudio Battarra, Samantha Berti, Francesca Manunza, Anna Belloni Fortina ... See all authors

LETTER TO EDITOR | Free Access

Acral cutaneous lesions in the Time of COVID-19

S. Recalcati, T. Barbagallo, L.A. Frasin, F. Prestinari, A. Cogliardi, M.C. Provero, E. Dainese, A. Vanzati, F. Fantini

Vascular skin symptoms in COVID-19: a french observational study

JD Bouaziz, T Duong, M Jachiet, C Velter, P Lestang, C Cassius, A Arsouze, E Domergue Than Trong, M Bagot, E Begon, L Sulimovic, M Rybojad

Pediatric Dermatology

ORIGINAL ARTICLE

Chilblains in children in the setting of COVID-19 pandemic

David Andina, Lucero Noguera-Morel, Marta Bascuas-Arribas, Jara Gaitero-Tristán, José Antonio Alonso-Cadenas, Silvia Escalada-Pellitero, Ángela Hernández-Martín ... See all authors

Estudio español: COVID-PIEL

BJD
Impact Factor 6.714
Ranked No.3 in Dermatology
WILEY

> Br J Dermatol. 2020 Apr 29. doi: 10.1111/bjd.19163. Online ahead of print.

Classification of the Cutaneous Manifestations of COVID-19: A Rapid Prospective Nationwide Consensus Study in Spain With 375 Cases

C Galván Casas [1], A Català [2], G Carretero Hernández [3], P Rodríguez-Jiménez [4], D Fernández Nieto [5], A Rodríguez-Villa Lario [6], I Navarro Fernández [7], R Ruiz-Villaverde [8], D Falkenhain [9], M Llamas Velasco [4], J García-Gavín [10], O Baniandrés [11], C González-Cruz [12], V Morillas-Lahuerta [13], X Cubiró [14], I Figueras Nart [15], G Selda-Enriquez [5], J Romaní [16], X Fustà-Novell [17], A Melian-Olivera [5], M Roncero Riesco [18], P Burgos-Blasco [5], J Sola Ortigosa [19], M Feito Rodriguez [20], I García-Doval [21]

Br J Dermatol 2020 Apr 29

COVID-PIEL

Classification of the Cutaneous Manifestations of COVID-19: A Rapid Prospective Nationwide Consensus Study in Spain With 375 Cases

What does this study add?

- We describe a large, representative, sample of patients with unexplained skin manifestations and a diagnosis of COVID-19; using a consensus method to define morphological patterns associated with COVID-19.
- We describe five clinical patterns associated with different patient demographics, timing, and prognosis and provide illustrations of these patterns to allow for easy recognition.

COVID-PIEL: 5 patrones

- Exantemas maculopapulosos (47%)
- Pseudo-sabañones (19%)
- Lesiones urticariformes (19%)
- Erupciones vesiculosas (9%)
- Livedo o necrosis (6%)

Pseudo-sabañones

- Eritema y edema acral con vesículas o pústulas
- Frecuente púrpura
- Manos o pies
- Normalmente asimétricas
- 1/3 dolor o prurito
- Pacientes jóvenes
- Aparición tardía en el curso de la enfermedad
- No historia previa de perniosis

Pseudo-sabañones

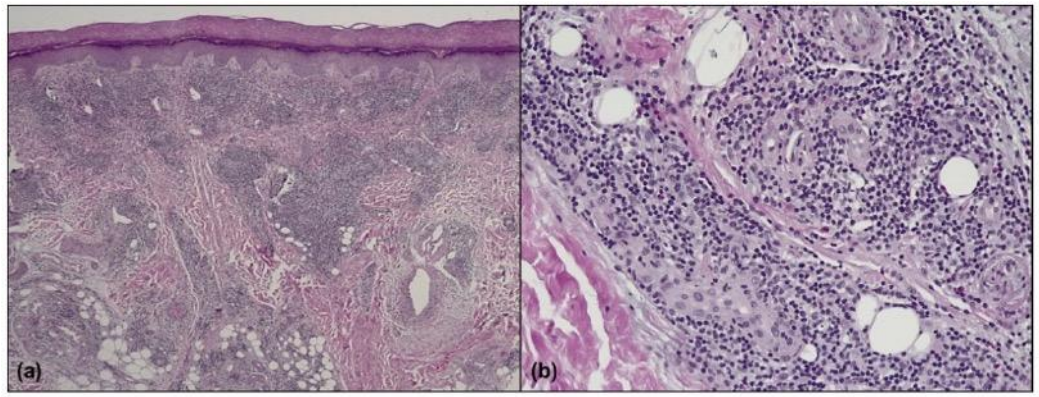

Recalcati S. JEADV. 2020 Apr 24.

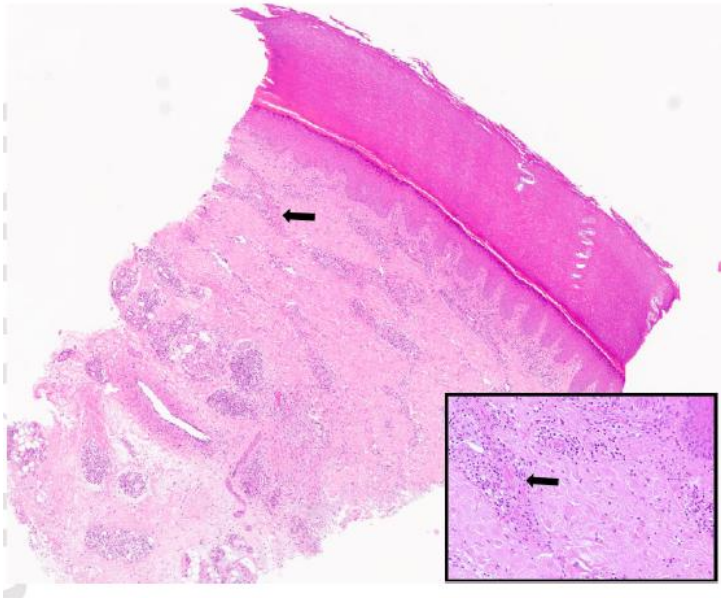

Colonna C. J Eur Acad Dermatol Venereol.

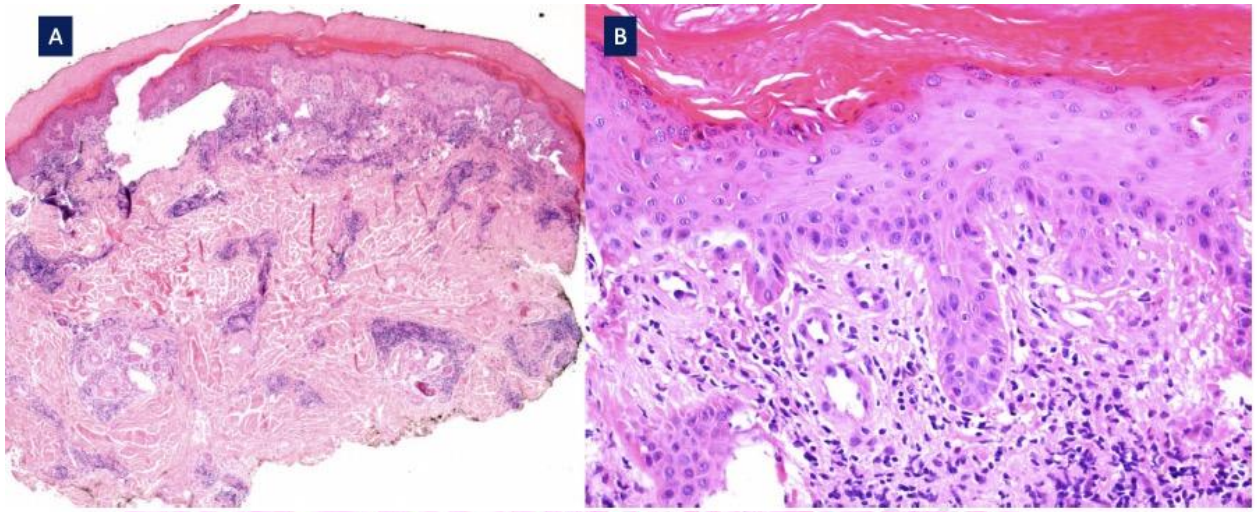

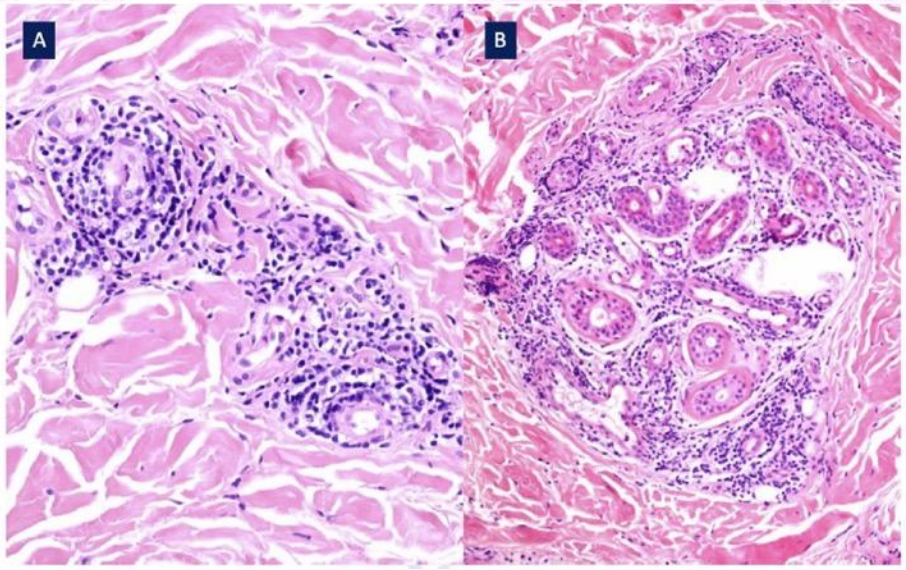

Kolivras A. *JAAD Case Reports* (2020)

Erupciones vesiculosas

- Vesículas monomorfas (en la varicela son polimorfas)
- Más frecuentes en **tronco**
- Prurito frecuente
- Posibles:
  - Afectación de miembros
  - Contenido hemorrágico
  - Ampollas
- Edad media
- Pueden preceder al resto de síntomas
- Gravedad intermedia

EXANTEMAS VESICULOSOS COVID-19

J Am Acad Dermatol. 2020 Apr 16
doi: 10.1016/j.jaad.2020.04.044 [Epub ahead of print]
PMCID: PMC7161488
PMID: 32305439

Varicella-like exanthem as a specific COVID-19-associated skin manifestation: multicenter case series of 22 patients

Angelo Valerio Marzano, MD,[1,2,*] Giovanni Genovese, MD,[1,2] Gabriella Fabbrocini, MD,[3] Paolo Pigatto, MD,[4]

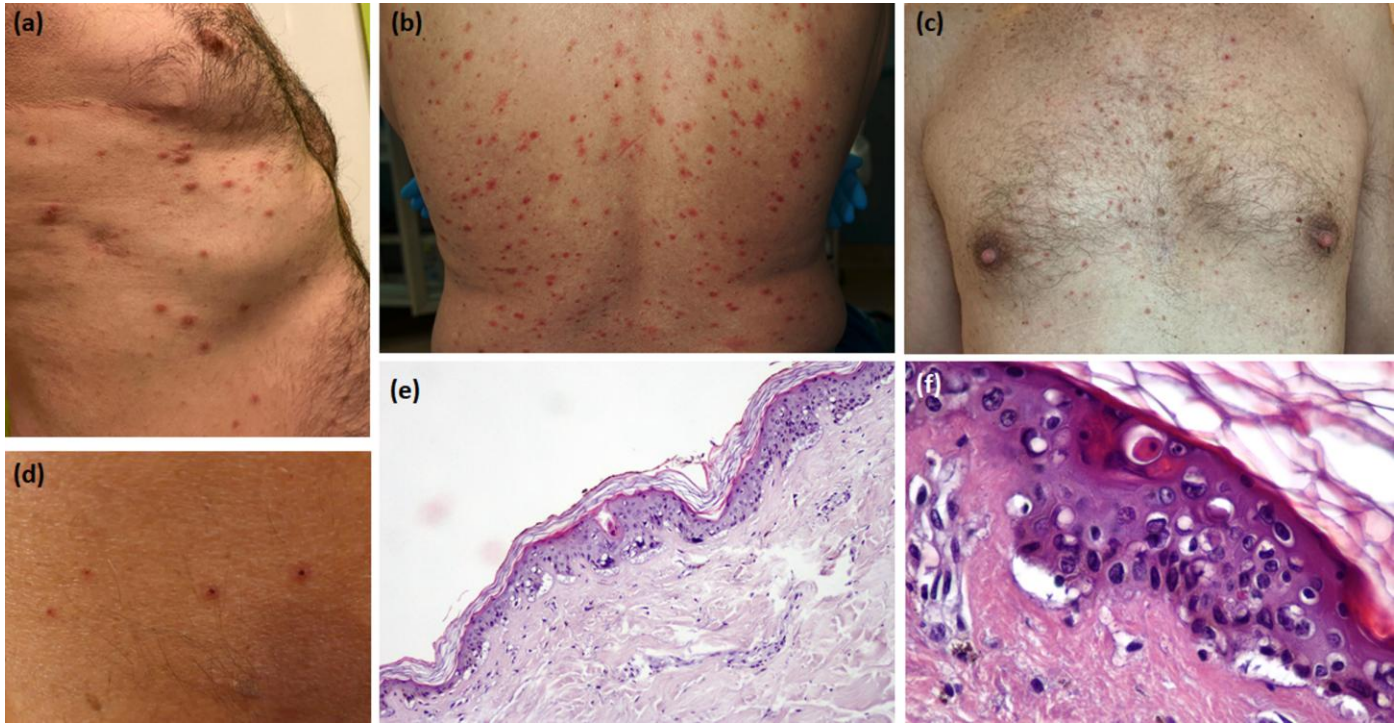

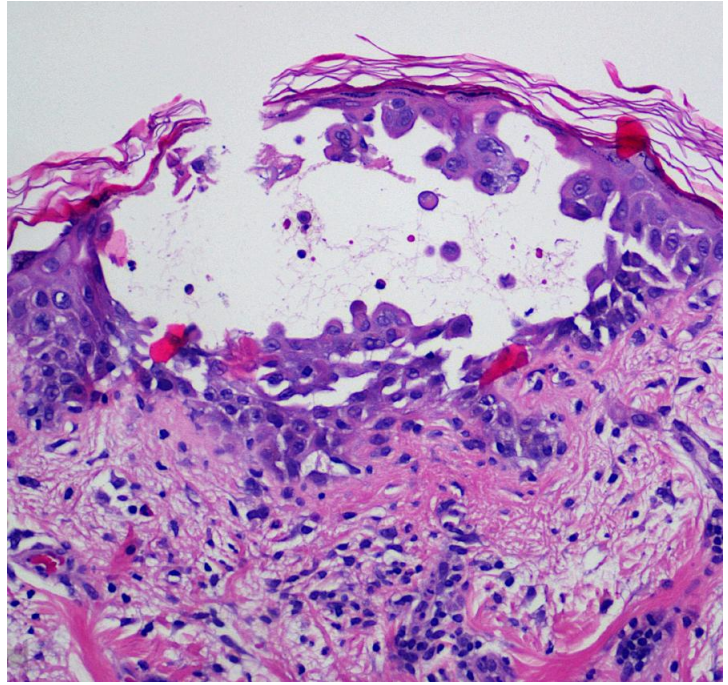

Lesiones urticariformes

- Tronco>diseminadas>palmares
- Acompañan al resto de síntomas
- Prurito muy frecuente
- Asociación a gravedad (2% mortalidad)

Exantema maculopapuloso

- Morbiliforme típico
- Variantes:
  - Perifolicular
  - Descamativo
  - Similar a pitiriasis rosada
  - Purpúrico
  - Pápulas infiltradas pseudovesiculosas acrales
  - Similar a eritema elevatum diutinum
  - Similar a eritema multiforme (dianas)

Livedo o necrosis

- Lesiones reticuladas que sugieren compromiso vascular e isquemia
- Pacientes mayores
- Enfermedad más grave (mortalidad 10%)

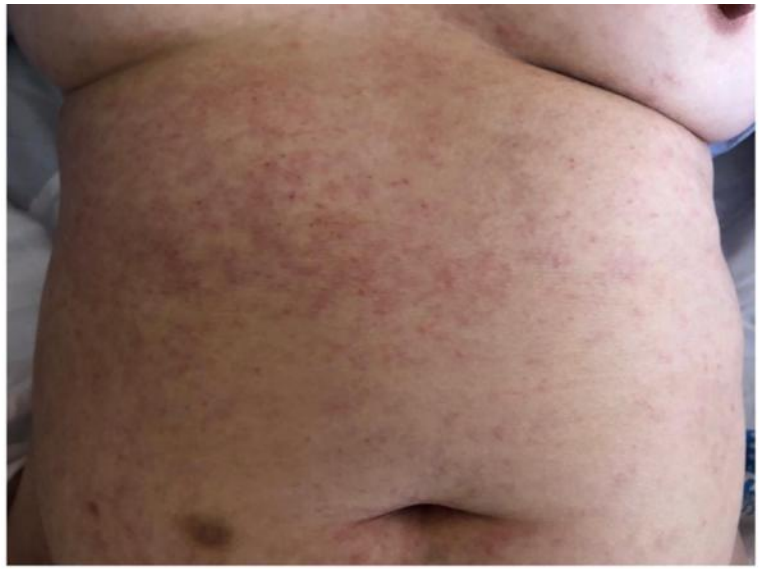

Livedo reticular y COVID-19

- Dos variantes:
  - Transitoria
  - Permanente
- Posibles lesiones acrales asociadas
- Posible necrosis asociada

Journal Pre-proof

A Dermatologic Manifestation of COVID-19: Transient Livedo Reticularis

Iviensan F. Manalo, MD, Molly K. Smith, Justin Cheeley, MD, Randy Jacobs, MD

Caso 1:
Varón de 67 años
7 días después de empezar con síntomas generales
Dura menos de 24 horas
Hematuria concurrente

Caso 2:
Mujer de 47 años
AP de celiaquía y enf. Hashimoto
10 días después de positivo
Inducido por exposición solar
Dura 20 minutos

use is forbidden

SaludMadrid

Digital Ischemia in COVID-19 Patients: Case Report

Kathryn Schultz, BA[1] and Jennifer Moriatis Wolf, MD[2]

[1] The University of Chicago Pritzker School of Medicine, Chicago, Illinois
[2]Department of Orthopaedic Surgery, The University of Chicago, Chicago, Illinois

Original Article

Clinical and coagulation characteristics of 7 patients with critical COVID-2019 pneumonia and acro-ischemia

Zhang Yan, Cao Wei, Xiao Meng, Li Yuanjie, Yang Yang, Zhao Jing, Zhou Xiang, Jiang Wei, Zhao Yongqiang, Zhang Shuyang, Li Taisheng

Published 2020-03-28

Cite as Chin J Hematol, 2020,41:Epub ahead of print. DOI: 10.3760/cma.j.issn.0253-2727.2020.0006

图 1 例 2 双足缺血进行性加重，由足底青斑（A）发展为水疱（B）及肢端干性坏疽（C）

图 2 例 5（A、B）及例 7（C、D）的肢端青紫及肢端坏疽

- Asociación a empeoramiento clínico
- No tratamiento previo con vasopresores
- Alteraciones de laboratorio:
  - Dímero-D
  - Fibrinógeno
  - Productos de degradación del fibrinógeno
- 4 de los pacientes fueron finalmente diagnosticados de CID
- 5 pacientes fallecieron

Clinical and Histopathological study of skin dermatoses in patients affected by COVID-19 infection in the Northern part of Italy

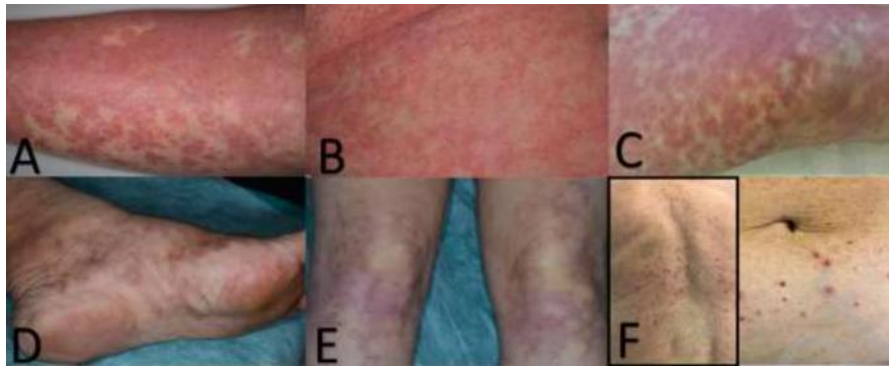

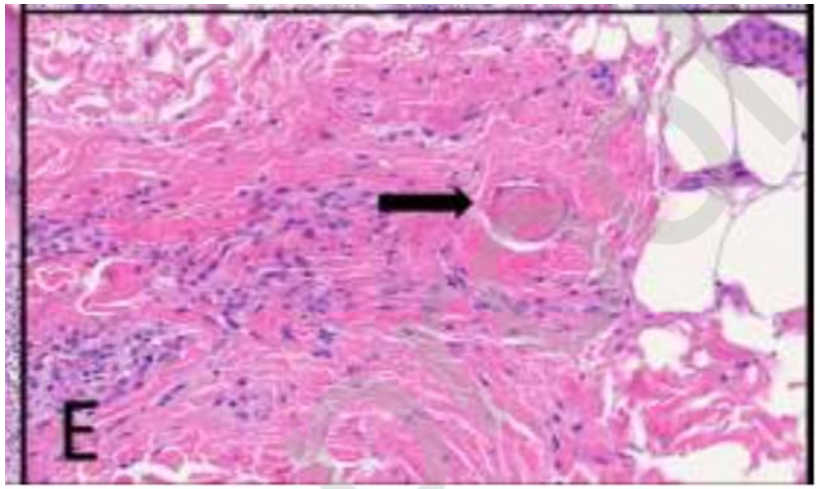

Thrombotic occlusive vasculopathy in skin biopsy from a livedoid lesion of a COVID-19 patient

M. Llamas-Velasco,[1]* P. Muñoz-Hernández,[2]* J. Lázaro-González,[3]* A. Reolid-Pérez,[1] B. Abad-Santamaría,[3] J. Fraga[2#] and E. Daudén-Tello[1#]

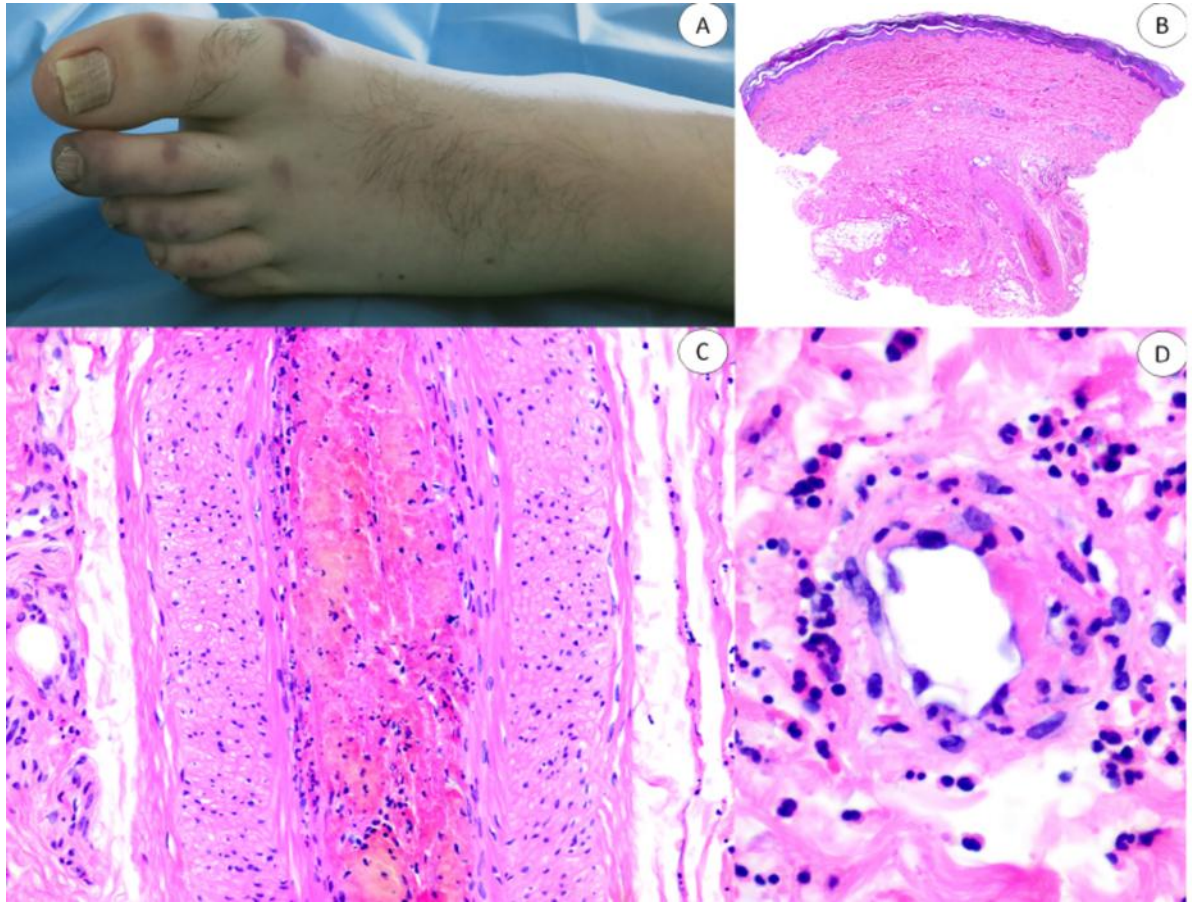

Facing COVID-19 in the ICU: vascular dysfunction, thrombosis, and dysregulated inflammation

Daniel E. Leisman[1], Clifford S. Deutschman[2] and Matthieu Legrand[3*]

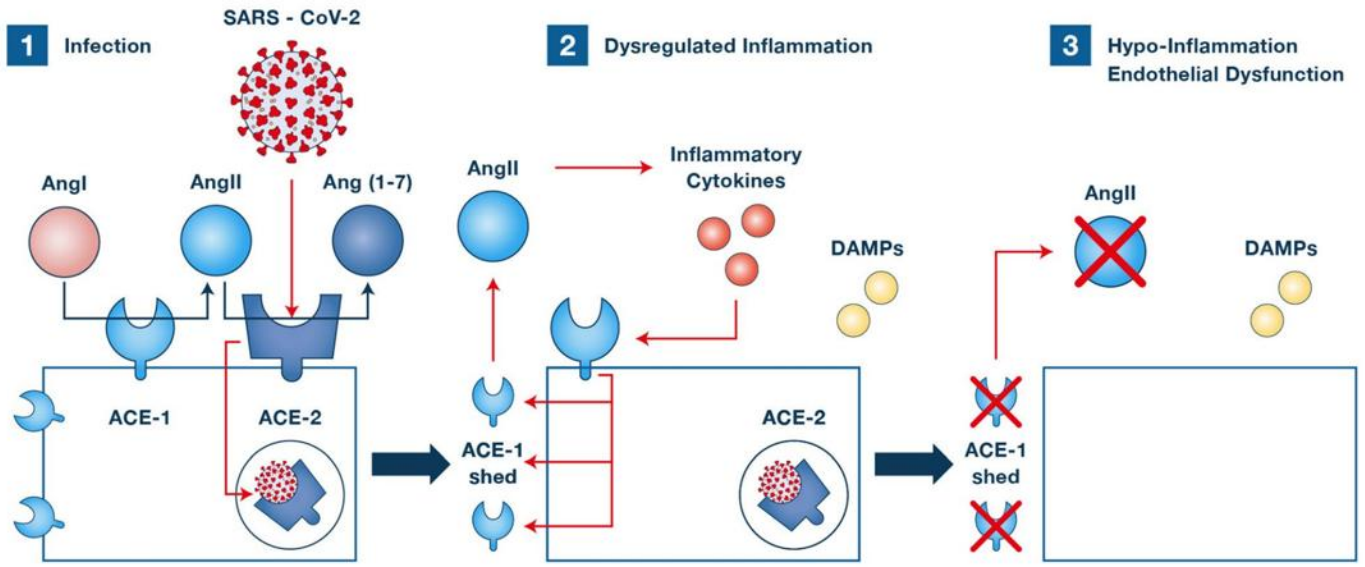

- Virus infects cell via ACE-2
- Initial local inflammation & endothelial activation
- ↓ AngII metabolism
- Disordered cytokine release
  - Pro-inflammatory cytokine and pro-apoptotic mediators

- ACE-1 shedding occurs
- Increased ACE-1 activity
- Rapid ↑↑ AngII, positive feedback loop inflammation and coagulation.
- Leukocyte infiltration augmented by AngII.

- ACE-1 activity falls
- ↓ AngII to sub-physiologic levels
  - Loss of AngII vasoconstrictive and auto-regulatory effects
  - Microvascular dysfunction
  - ↑ ACE-2 expression
  - If severe, vasodilatory shock

Endothelial cell infection and endotheliitis in COVID-19

- Infección vírica en células endoteliales de distintos órganos
- Inflamación endotelial difusa (células mononucleares, PMN)
- Apoptosis células endoteliales

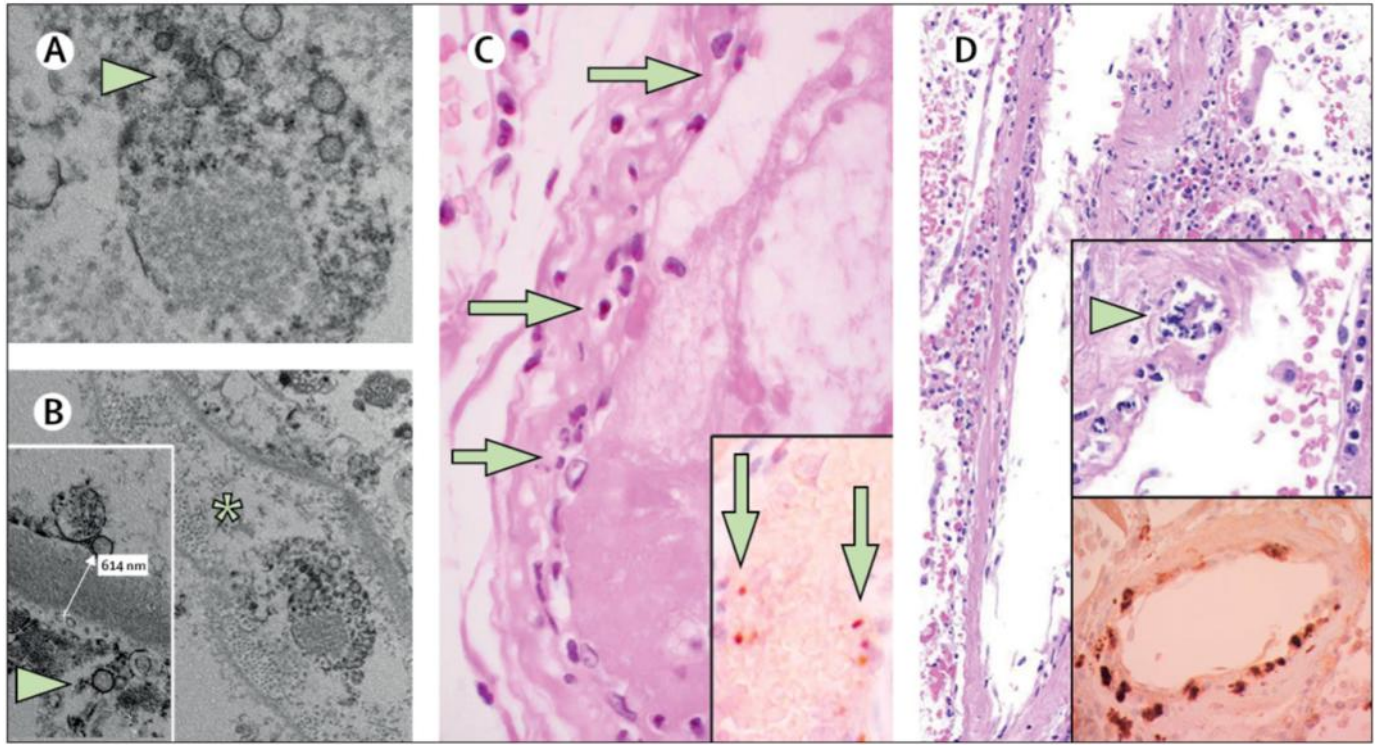

Efectos protrombóticos microvasculares

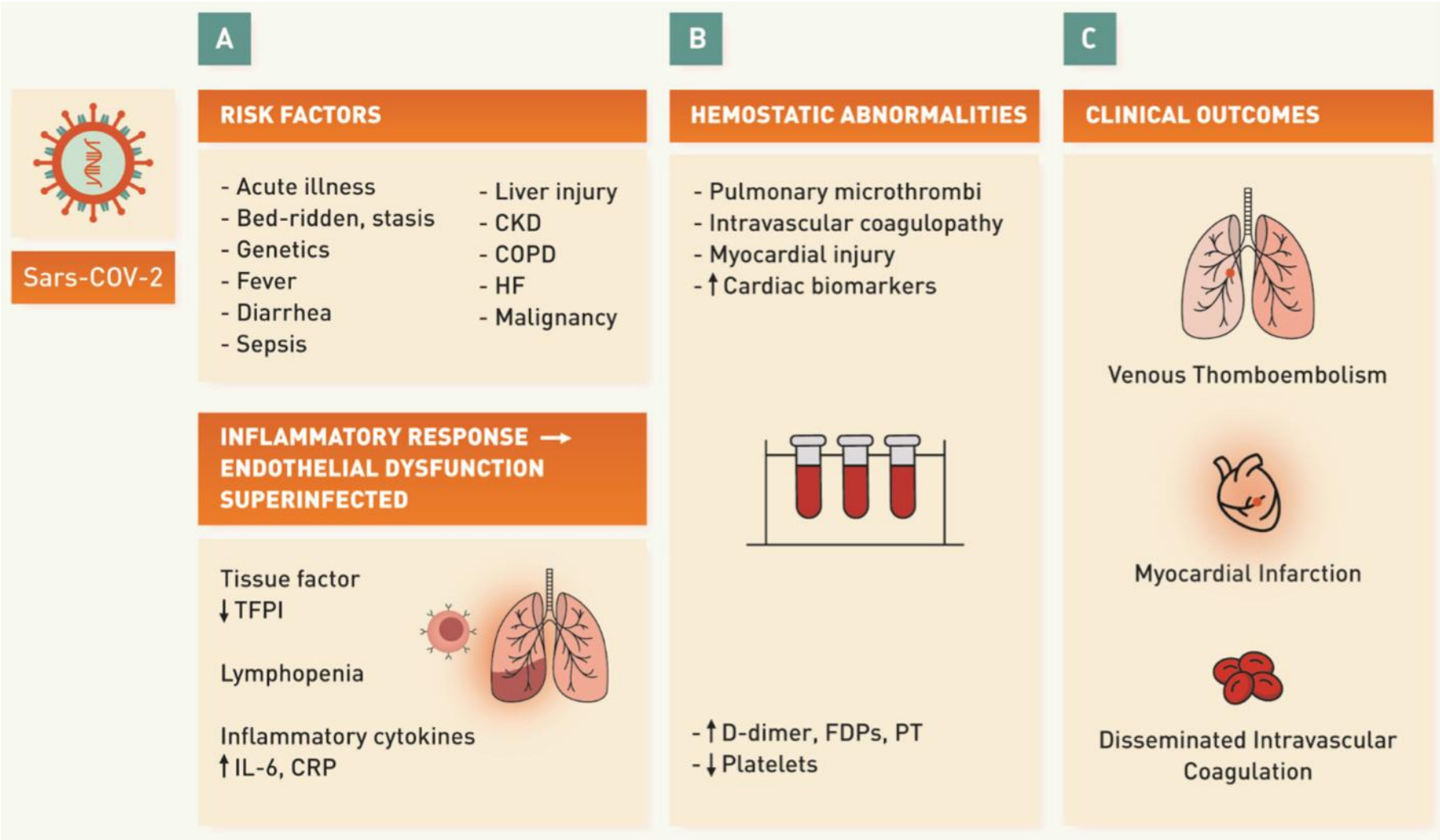
A
B
C
Sars-COV-2
RISK FACTORS
- Acute illness
- Bed-ridden, stasis
- Genetics
- Fever
- Diarrhea
- Sepsis
- Liver injury
- CKD
- COPD
- HF
- Malignancy
INFLAMMATORY RESPONSE → ENDOTHELIAL DYSFUNCTION SUPERINFECTED
Tissue factor
↓TFPI
Lymphopenia
Inflammatory cytokines
↑IL-6, CRP
HEMOSTATIC ABNORMALITIES
- Pulmonary microthrombi
- Intravascular coagulopathy
- Myocardial injury
- ↑Cardiac biomarkers
- ↑D-dimer, FDPs, PT
- ↓Platelets
CLINICAL OUTCOMES
Venous Thomboembolism
Myocardial Infarction
Disseminated Intravascular Coagulation

INGRESO
NEUMONÍA
UCI
MORTALIDAD

GRAVEDAD COVID-19

- Pseudo-sabañones
- Vesiculoso
- Maculopapuloso Urticariforme
- Livedo Necrosis

Temporalidad

Vesiculosos:
precoces

Maculopapulosos
Urticariformes
Livedo y necrosis

Pseudo-sabañones
tardíos

SÍNTOMAS COVID-19

Caso clínico 1

- Varón, 10 años
- Nódulos dolorosos que impiden la deambulación.
- AP: sindactilia 1er dedo 15 días antes por artritis traumática. Nuevas zapatillas de deporte 7 días antes.
- PCR y VSG normales

Caso clínico 1

- ¿Pedimos PCR de COVID?
  1. Sí
  2. No
  3. Solo si tiene al menos un conviviente afecto
  4. Solo si tiene un familiar afecto y otros síntomas de COVID
  5. Si tenemos disponible la serología, esta sería más rentable

Caso clínico

- ¿Pedimos PCR de COVID?
  1. Sí
  2. No
  3. Solo si tiene al menos un conviviente afecto
  4. Solo si tiene un familiar afecto y otros síntomas de COVID
  5. **Si tenemos disponible la serología, esta sería más rentable**

Caso clínico

- PCR negativa
- Serología negativa

- Biopsia

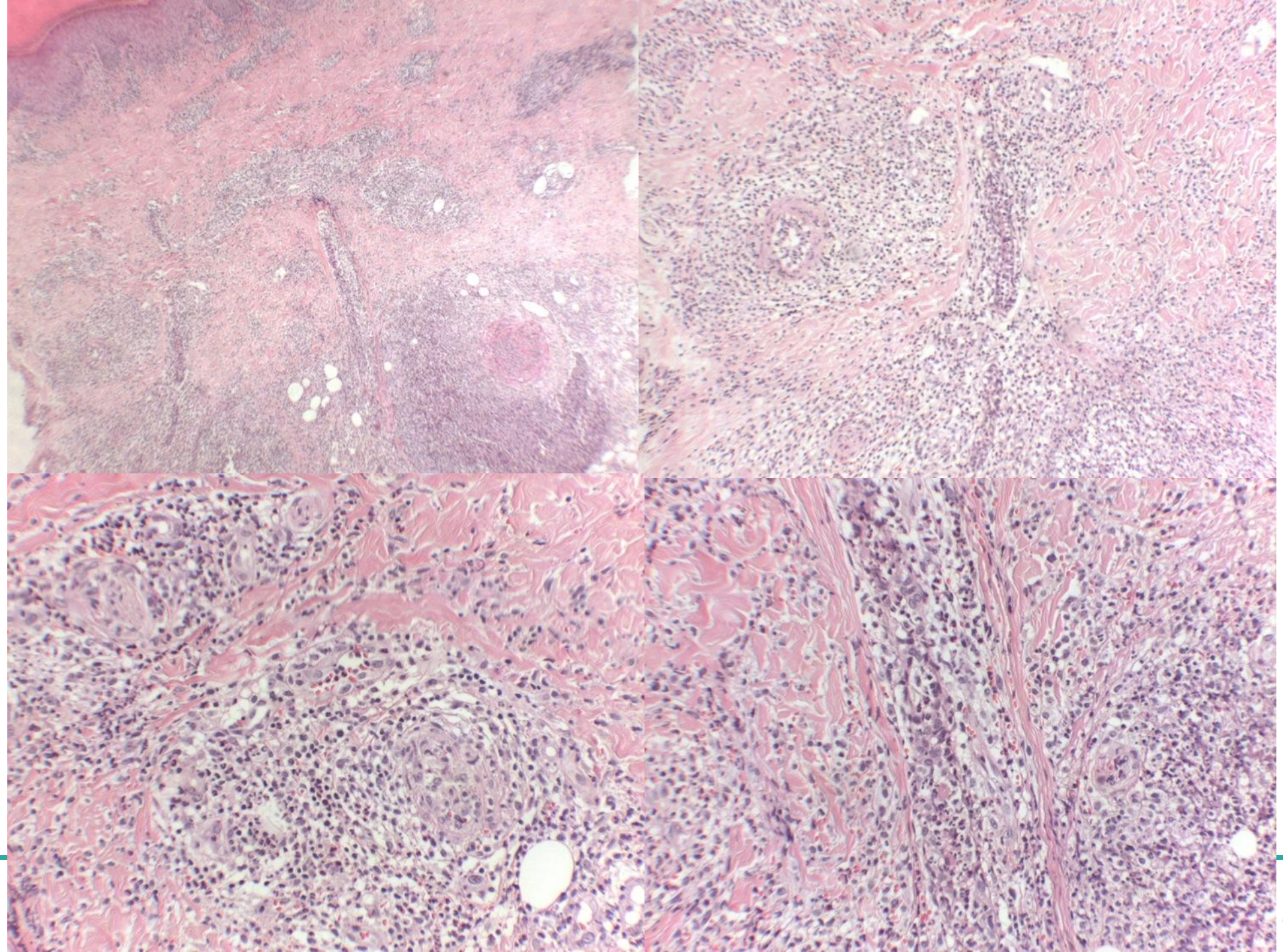

Hidradenitis neutrofílica plantar

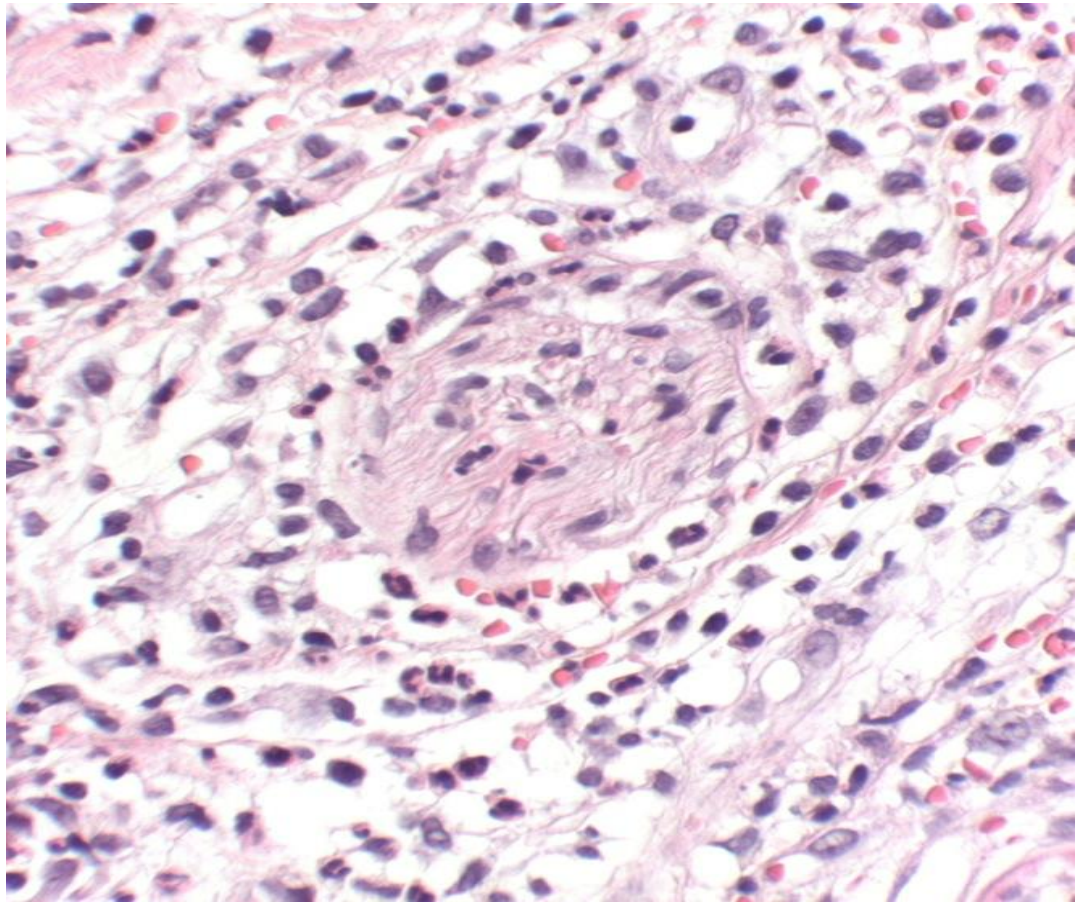

Evolución

- Resolución en 7 días con corticoides tópicos
- No recidivas

Recalcati S. JEADV. 2020 Apr 24.

Piccolo V. JEADV 2020 Apr 24.

Caso clínico 2

- Niña de 14 años
- No AP de interés
- Lesiones de 10 días de evolución, aparecidas tras exposición al frío

Caso clínico 2

- ¿Pedimos pruebas de COVID-19?
  1. Sí, si están a nuestro alcance
  2. No, en ningún caso
  3. Solo si tiene al menos un conviviente afecto
  4. Solo si tiene un familiar afecto y otros síntomas de COVID
  5. Directamente realizaremos la biopsia cutánea

Caso clínico 2

- ¿Pedimos pruebas de COVID-19?
  1. **Sí, si están a nuestro alcance**
  2. No, en ningún caso
  3. Solo si tiene al menos un conviviente afecto
  4. Solo si tiene un familiar afecto y otros síntomas de COVID
  5. Directamente realizaremos la biopsia cutánea

Caso clínico 2

- PCR negativa
- Serología negativa
- Curación en pocos días con evitación del frío y corticoides tópicos
- Diagnóstico: PERNIOSIS

Caso clínico 3

- Niño de 11 años
- Lesiones cutáneas de 24 horas de evolución
- Fiebre alta (38,6ºC)
- Artromialgias
- “Faringitis vírica” 2 semanas antes

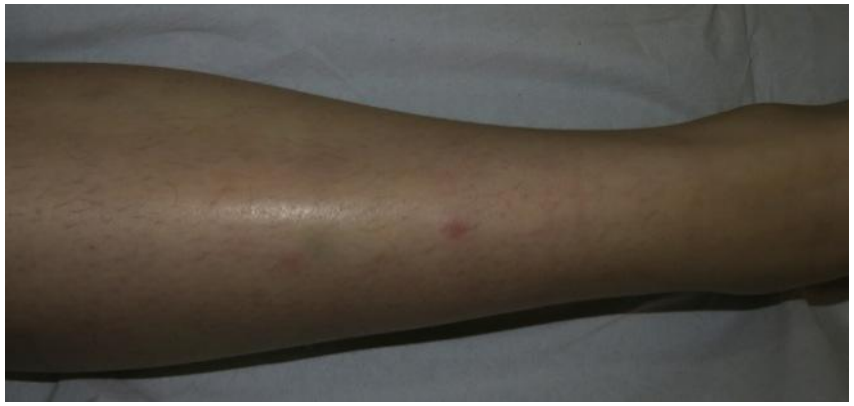

Conjuntivitis

¿Qué no sería típico de COVID-19?

1. La fiebre acompañando a las lesiones acrales
2. La conjuntivitis
3. El cuadro de odinofagia previo
4. Las artromialgias
5. La edad (preadolescente)

¿Qué no sería típico de COVID-19?

1. **La fiebre acompañando a las lesiones acrales**
2. La conjuntivitis
3. El cuadro de odinofagia previo
4. Las artromialgias
5. La edad (preadolescente)

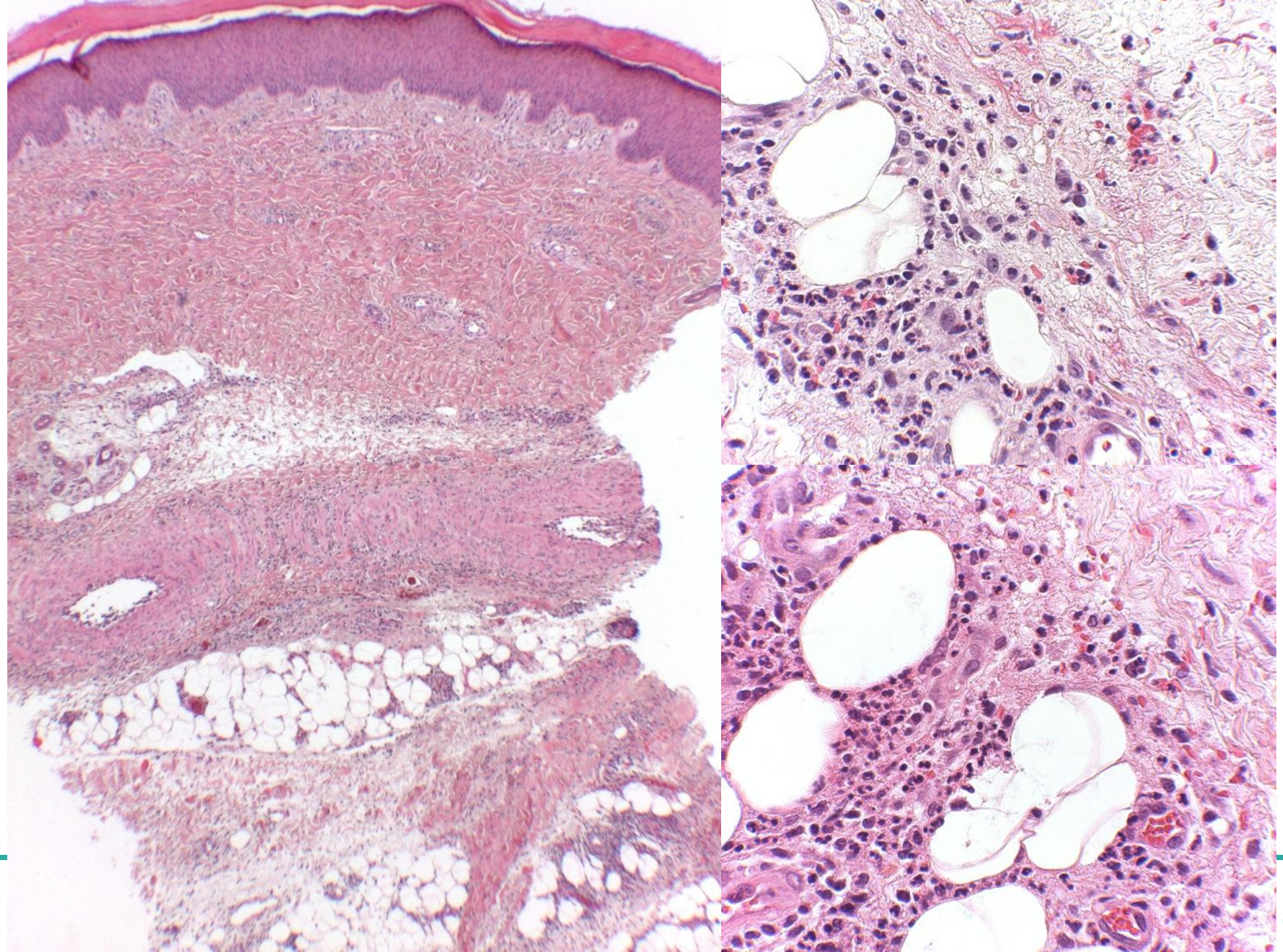

Caso clínico 3

- PCR y serología COVID negativas
- Leucocitosis con neutrofilia
- IgM *Mycoplasma pneumoniae* positiva
- Rápida respuesta a corticoides sistémicos

Diagnóstico

- Síndrome de Sweet asociado a infección por *Mycoplasma pneumoniae*

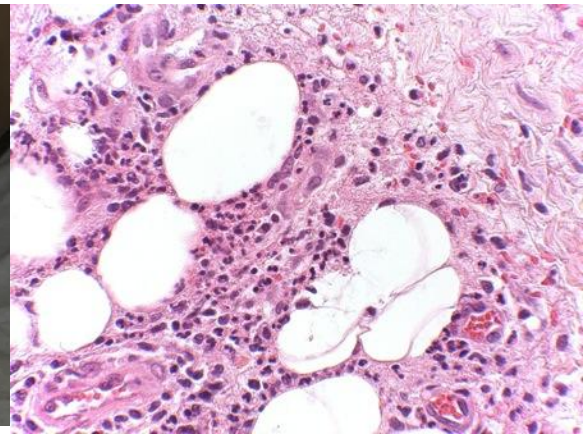

Uihlein 2012
Herron 2005
Halpern 2009
Berk DR 2008
Haliasos 2005

Síndrome de Sweet en Pediatría

SÍNDROME DE SWEET EN LA INFANCIA

IDIOPÁTICO
42%

SECUNDARIO
58%

Postinfeccioso
(Respiratorio)
21%

Parainflamatorio
33%

Vasculitis
Artritis
LES
Sarcoidosis
T. Autoinflamatorios
Inmunodeficiencias

Sin cuadro prodrómico
21%

Paraneoplásico
25%

LAM
LAL
Anemia de Fanconi
S. Mielodisplásico
LMCJ

FÁRMACOS

Hospach T. 2009
Webb K. 2015

Pseudo-sabañones en contexto COVID

- Mujer de 42 años sin AP de interés.

- Lesiones de 1 semana de evolución ambos pies, dolorosas.
- No fiebre, tos, disnea ni otros síntomas sistémicos asociados.
- No contacto con COVID-19 conocido.

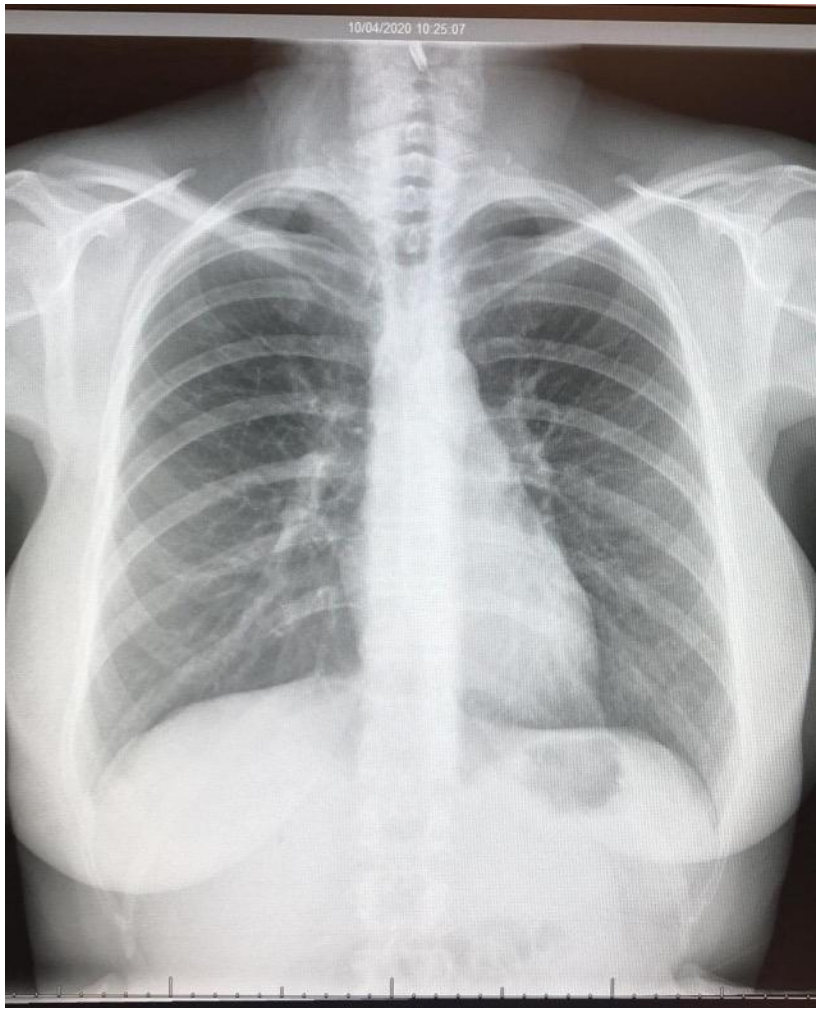

- **PPCC**: AS sin alteraciones. Dímero D normal
- **Rx de TÓRAX:** Muy tenue opacidad basal izquierda y dudosa derecha compatibles con focos neumónicos

RT-PCR SARS-Cov-2: NEGATIVA
Serología positiva

Caso clínico 4

- Niño de 14 años
- Cuadro respiratorio hace 3 semanas, de 14 días de duración
- Madre con síntomas similares
- Clínica cutánea
  - Livedo reticular
  - Pseudo-sabañones
  - Urticaria y dermografismo

STV

¿Qué espera encontrar en las pruebas?

1. PCR y serología positivas
2. PCR positiva y serología negativa
3. PCR negativa y serología positiva
4. PCR y serología negativas
5. En ningún caso realizaría pruebas

¿Qué espera encontrar en las pruebas?

1. PCR y serología positivas
2. PCR positiva y serología negativa
3. **PCR negativa y serología positiva**
4. PCR y serología negativas
5. En ningún caso realizaría pruebas

¿Cuál sería su actitud?

1. No precisa ningún tratamiento
2. Únicamente antihistamínico
3. Aislamiento y antihistamínico
4. Solo aislamiento
5. Hidroxicloroquina

¿Cuál sería su actitud?

1. No precisa ningún tratamiento
2. **Únicamente antihistamínico**
3. Aislamiento y antihistamínico
4. Solo aislamiento
5. Hidroxicloroquina

Caso clínico 5

- Niño de 4 años
- Fiebre de 5 días de evolución
- Afectación del estado general
- Lesiones cutáneas

UNDERWEAR

¿Qué haría en este caso?

1. Iniciar tratamiento con IgIV
2. Solicitar valoración por Cardiología
3. Solicitar PCR y serología para COVID
4. Descartar un foco infeccioso
5. Todas son correctas

¿Qué haría en este caso?

1. Iniciar tratamiento con IgIV
2. Solicitar valoración por Cardiología
3. Solicitar PCR y serología para COVID
4. Descartar un foco infeccioso
5. **Todas son correctas**

Evolución

- Valoración por Cardiología:
  - sin alteraciones
- PCR y serología para COVID:
  - Negativas
- Focos infecciosos descartados

- **Diagnóstico: Enfermedad de Kawasaki**
  - Buena respuesta a IgIV
  - Sin complicaciones cardiológicas

Enfermedad de Kawasaki

- Criterios mucocutáneos
  - Cambios acrales
  - Exantema polimorfo
  - Inyección conjuntival
  - Cambios en labios y cavidad oral

Enfermedad de Kawasaki: cambios acrales

- Eritema palmoplantar
- Edema del dorso de manos y pies
- Descamación en puntas de dedos

Edema y eritema en pies

Enfermedad de Kawasaki: exantema polimorfo

- Tronco y/o raíz de miembros
- 2/3 afecta periné
- Distintas formas
  - Urticarial
  - Escarlatiniforme
  - Morbiliforme
  - Tipo eritema multiforme
  - Micropustulosa
  - Vesiculosa

Enfermedad de Kawasaki: exantema polimorfo

Enfermedad de Kawasaki: afectación conjuntival

- No purulenta
- Respeto perilímbico

Enfermedad de Kawasaki: cambios en mucosas

- Labios
  - Enrojecimiento
  - Sequedad
  - Fisuración
  - Sangrado
- Eritema orofaringe
- Lengua aframbuesada

Coronavirus y enfermedad de Kawasaki

- 226 niños con enfermedad de Kawasaki
- Toman muestras nasofaríngeas para PCR viral

Viral PCR results between KD cases and control children.

	KD cases ($N = 226$)	Control children ($N = 226$)	p
Any positive	114 (50.4)	37 (16.4)	<0.001
Enterovirus	38 (16.8)	10 (4.4)	<0.001
Adenovirus	18 (8.0)	4 (1.8)	0.007
Influenza B	2 (0.9)	0 (0)	0.48
Human rhinovirus	60 (26.5)	22 (9.7)	<0.001
Human metapneumovirus	5 (2.2)	0 (0)	0.08
Coronavirus	16 (7.1)	2 (0.9)	0.003

ORIGINAL ARTICLE

Viral infections associated with Kawasaki disease

Caso clínico 6

- Niño de 4 años
- Ingreso por fiebre de 4 días de evolución
- Taquicardia e hipotensión
- Dolor abdominal muy intenso
- Exantema
- Conjuntivitis
- Antecedentes familiares de COVID-19

¿Qué espera encontrar en este caso?

1. PCR y serología positivas
2. PCR positiva y serología negativa
3. PCR negativa y serología positiva
4. PCR y serología negativas
5. No están indicados los test para COVID-19

¿Qué espera encontrar en este caso?

1. PCR y serología positivas
2. PCR positiva y serología negativa
3. **PCR negativa y serología positiva**
4. PCR y serología negativas
5. No están indicados los test para COVID-19

Síndrome hiperinflamatorio sistémico asociado a SARS-CoV-2

- Variantes clínicas:
  - Síndrome Kawasaki-like.
  - Síndrome similar al shock tóxico
  - Miocarditis
- Cuadro tardío
- Edad pediátrica
- Riesgo de complicaciones y *exitus*

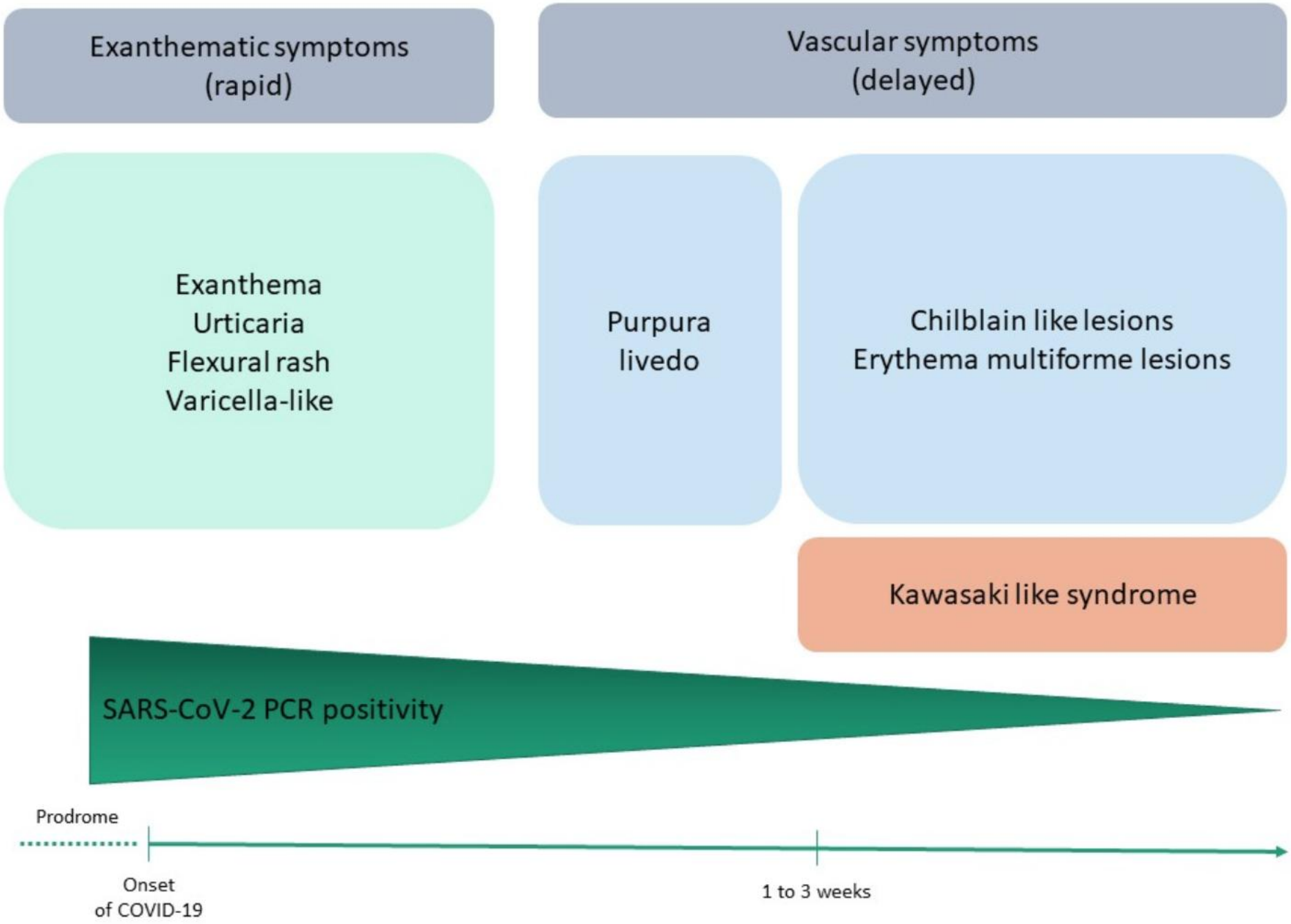
Exanthematic symptoms
(rapid)
Vascular symptoms
(delayed)
Exanthema
Urticaria
Flexural rash
Varicella-like
Purpura
livedo
Chilblain like lesions
Erythema multiforme lesions
Kawasaki like syndrome
SARS-CoV-2 PCR positivity
Prodrome
Onset
of COVID-19
1 to 3 weeks

@NicoKluger

Muchas gracias

minia.campos@salud.madrid.org

dracampos@gonzalezycampos.es